Ultraschall bei Atemnot und instabiler Hämodynamik

Dr. med. Henryk Pich, Facharzt für Anästhesie, DESA, EDIC

Klinik für Anästhesiologie und Intensivtherapie
Prof. Dr. med. T. Koch

Warum Ultraschall?

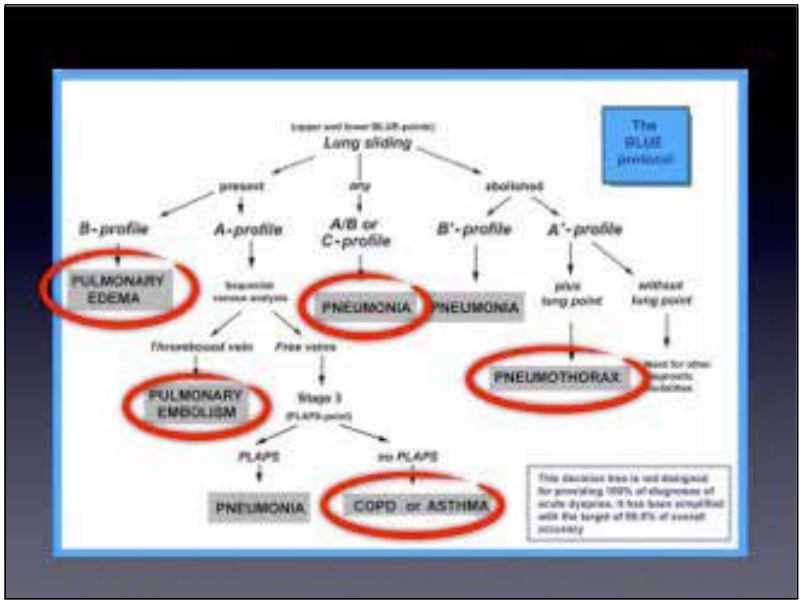
Lung sliding
present
any
abolished
B-profile
A-profile
A/B or C-profile
B'-profile
A'-profile
PULMONARY EDEMA
PNEUMONIA
PNEUMONIA
plus lung point
without lung point
Thrombosed vein
Free veins
PULMONARY EMBOLISM
Stage 3
PLAPS
no PLAPS
PNEUMONIA
COPD or ASTHMA
PNEUMOTHORAX
The BLUE protocol

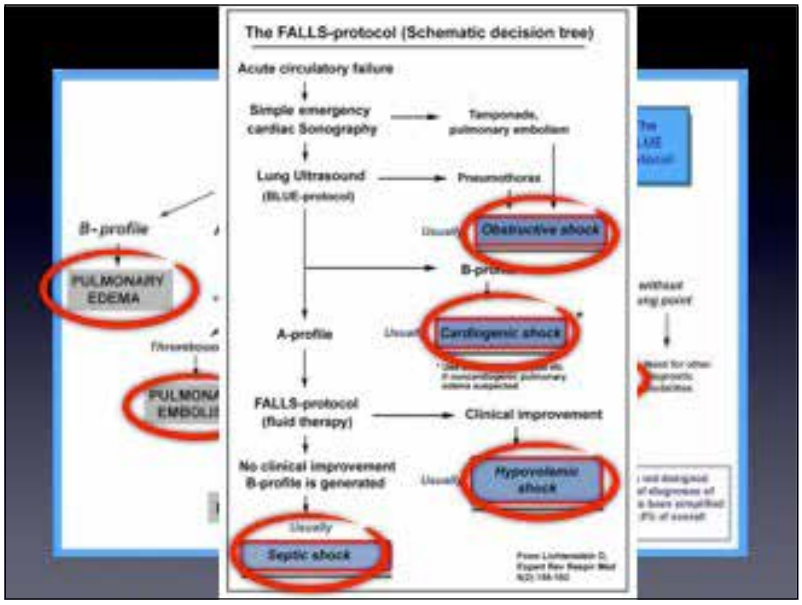
The FALLS-protocol (Schematic decision tree)
Acute circulatory failure
Simple emergency cardiac Sonography
Tamponade, pulmonary embolism
Lung Ultrasound (BLUE-protocol)
Pneumothorax
Obstructive shock
A-profile
Cardiogenic shock
FALLS-protocol (fluid therapy)
Clinical improvement
No clinical improvement B-profile is generated
Hypovolemic shock
Septic shock
B-profile
PULMONARY EDEMA

kpi

for iPhone
Wireless probe
Wireless

Organbasiert
systematisch
Ultraschalllabor
Quantitativ
Messungen
durch Experten
Klinischer Kontext
fokussiert
bed-sided
Kliniker (minimally
trained operator)
Blickdiagnosen

Die 7 Prinzipien des Lungenultraschalls

- einfaches Gerät mit 2D-Darstellung ausreichend
- im Thorax sind Flüssigkeit und Luft eng verbunden
- die Lunge ist das größte Organ
- die meisten Ultraschalleffekte entstammen der Pleura
- Ultraschalleffekte basieren auf der Interpretation von Artefakten
- die Lunge ist ein vitales Organ und die meisten Zeichen sind dynamisch
- fast alle Störungen kommen in Kontakt mit der Oberfläche

Daniel A Lichtenstein. Lung ultrasound in the critically ill. Ann Intensive Care. 2014; 4: 1

Die 7 Prinzipien des Lungenultraschalls

- die Lunge ist das größte Organ (erreichbar von 17 % KOF)

Wo den Untersuchungsgang beginnen?

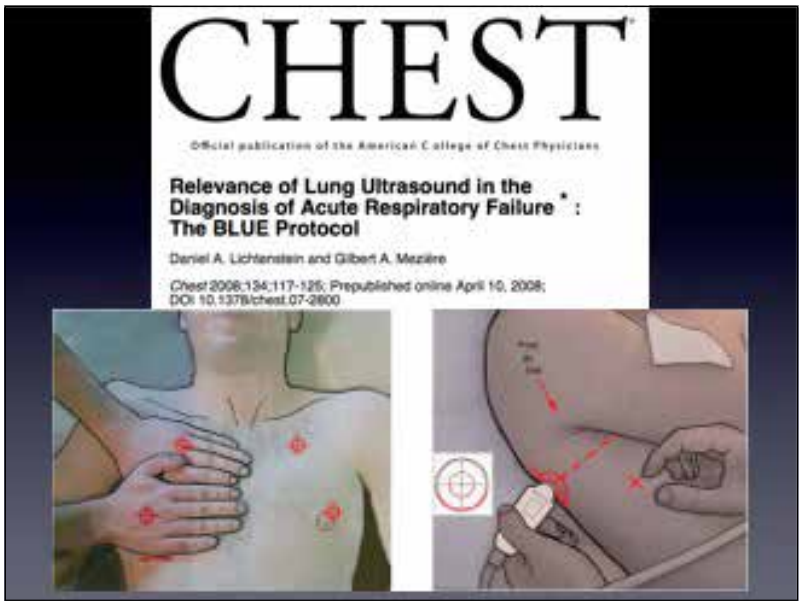

CHEST

Official publication of the American College of Chest Physicians

Relevance of Lung Ultrasound in the Diagnosis of Acute Respiratory Failure*: The BLUE Protocol

Daniel A. Lichtenstein and Gilbert A. Mezière

Chest 2008;134;117-125; Prepublished online April 10, 2008; DOI: 10.1378/chest.07-2800

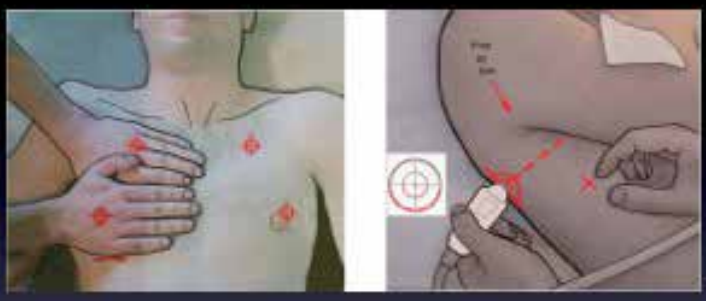

- Upper BLUE-Point
- Lower BLUE-Point
- PLAPS-Point (posterolateral alveolar and/or pleural syndrome)

Die 7 Prinzipien des Lungenultraschalls

- die meisten Ultraschalleffekte entstammen der Pleura

Auffinden der Pleura im „Bat sign“

Die 7 Prinzipien des Lungenultraschalls

- Ultraschalleffekte basieren auf der Interpretation von Artefakten

"Because ultrasound energy is rapidly dissipated in air, ultrasound imaging is not useful for evaluation of the pulmonary parenchyma.“

Harrison's online edition, Chapter 235, Diagnostic Procedures in Respiratory Disease, Steven E. Weinberger, Jeffrey M. Drazen

Die 7 Prinzipien des Lungenultraschalls

- Ultraschalleffekte basieren auf der Interpretation von Artefakten

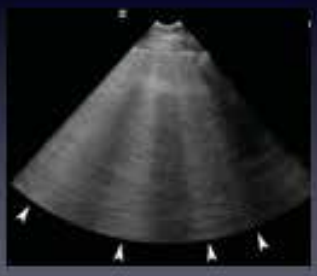

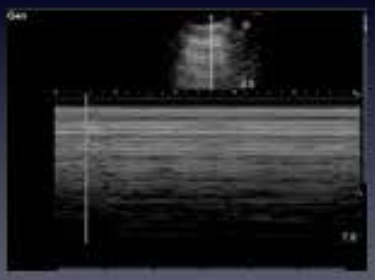

Die 7 Prinzipien des Lungenultraschalls

- die Lunge ist ein vitales Organ und die meisten Zeichen sind dynamisch

Die 7 Prinzipien des Lungenultraschalls

- fast alle Störungen kommen in Kontakt mit der Oberfläche
  - Pleuraerguss
  - Pneumothorax
  - Alveolarkonsolidierung
  - Interstitielles Lungenödem

Wann?

- akute Dyspnoe
- bei Beatmung (Verlauf, Weaning, Weaningversagen)
- Verlauf Lungenödem? Online Recruitment?
- V.a. Pleuraerguss (gekammert?), Punktionskontrolle
- Transportvorbereitung
- körperliche Untersuchung

BLUE-Protocol

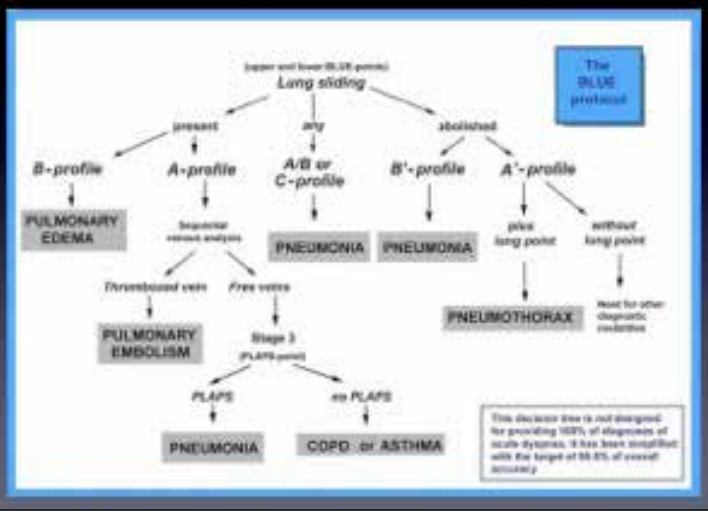

Untersuchung der tiefen Venen

- Lungenembolie mit hoher Letalität
- Inzidenz 150 - 200/100.000 EW
- hohe Dunkelziffer
- zu Lebzeiten nur 30 % diagnostiziert
- bei 82 % Patienten mit gesichertem Nachweis LAE, Reste von DVT nachweisbar

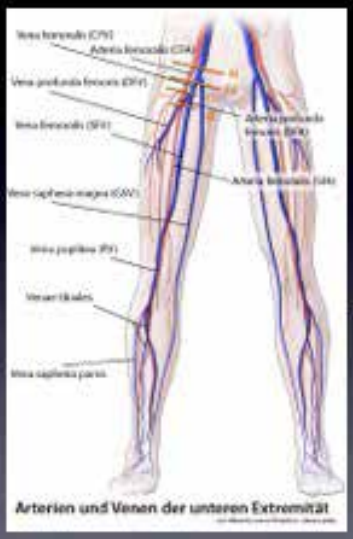

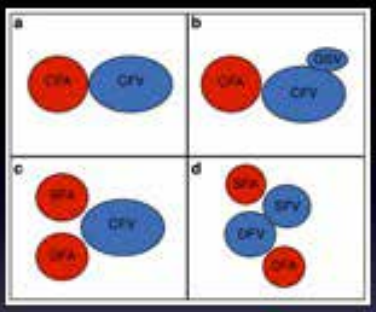

Lagerung zur Untersuchung

Ein normaler venöser Fluß ist erkennbar an:

1. Spontaner, durchgehender Fluss
2. Atemvariabilität
3. Kompression
4. Augmentation
5. Valsalvamanöver mit kurzzeitiger Flussumkehr

Ein normaler venöser Fluß ist erkennbar an:

1. Spontaner, durchgehender Fluss
2. Atemvariabilität
3. Kompression
4. Augmentation
5. Valsalvamanöver mit kurzzeitiger Flussumkehr

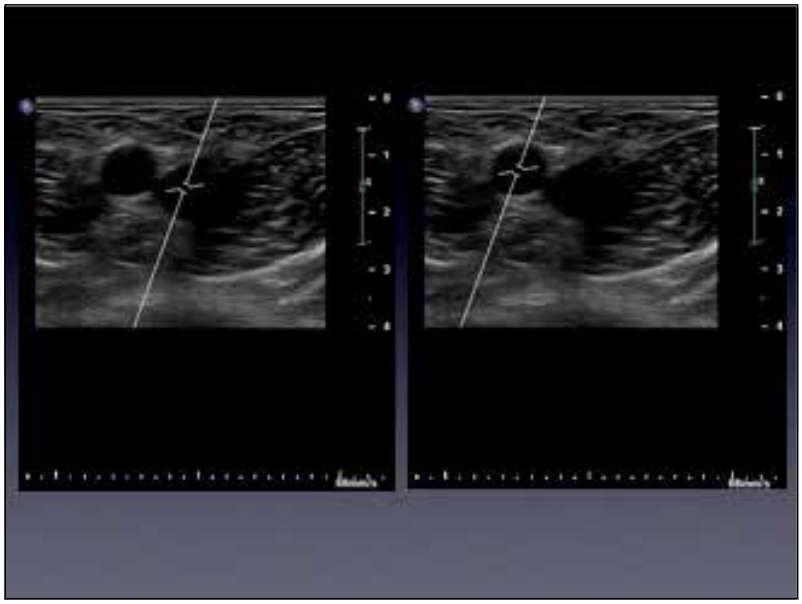

Ein normaler venöser Fluß ist erkennbar an:

1. Spontaner, durchgehender Fluss
2. **Atemvariabilität**
3. Kompression
4. Augmentation
5. Valsalvamanöver mit kurzzeitiger Flussumkehr

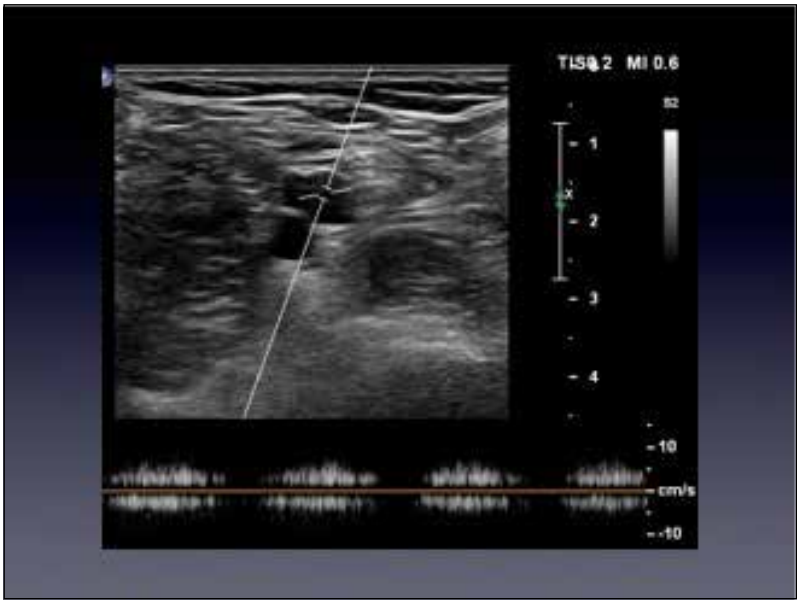

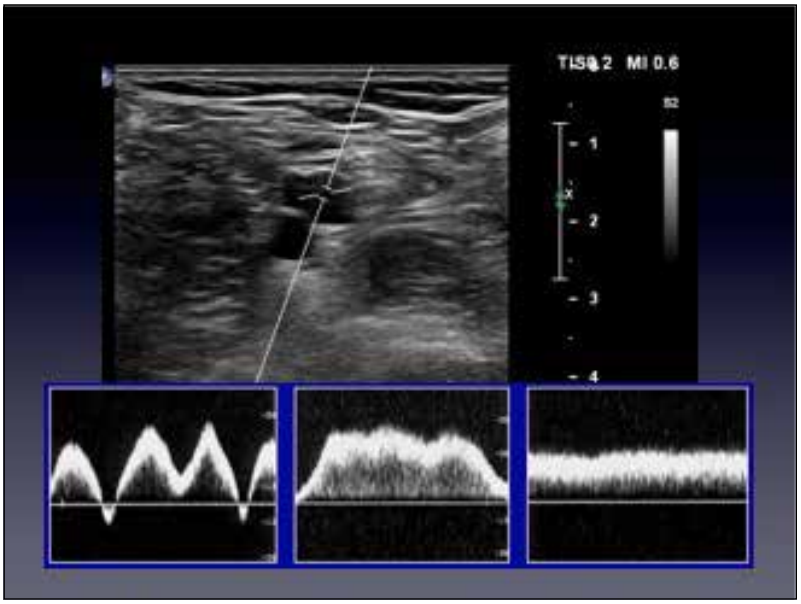

Ein normaler venöser Fluß ist erkennbar an:

1. Spontaner, durchgehender Fluss
2. Atemvariabilität
3. Kompression
4. Augmentation
5. Valsalvamanöver mit kurzzeitiger Flussumkehr

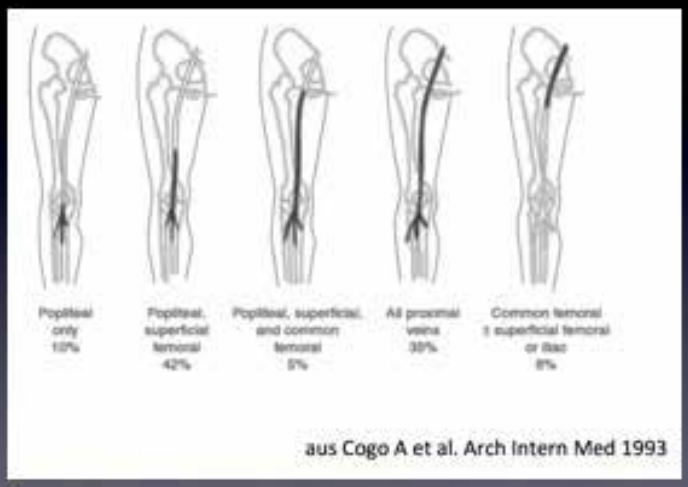

aus Cogo A et al. Arch Intern Med 1993

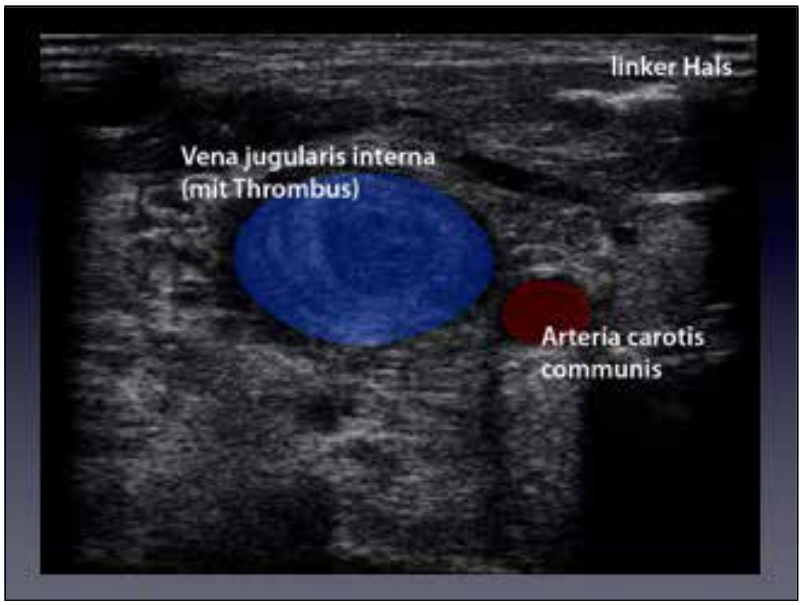

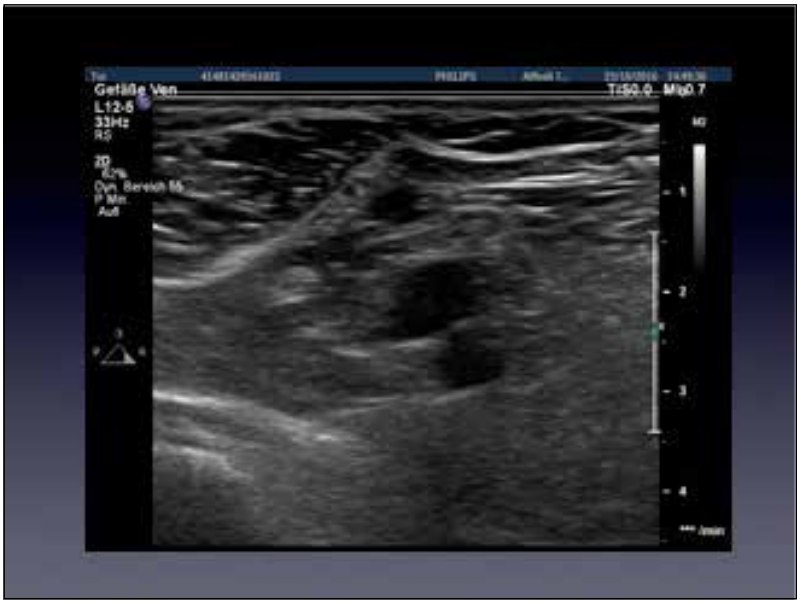
Gefäße Ven
L12-5
33Hz
RS
2D
62%
Dyn. Bereich 55
P Min
Auf
T:80.0
MIpD 7
1
2
3
4

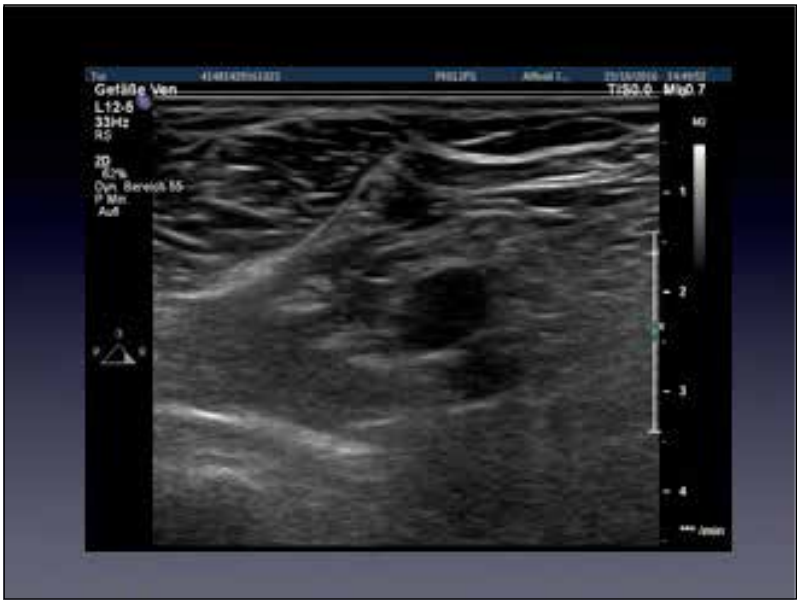
Gefäße Ven
L12-5
33Hz
RS
2D
62%
Dyn. Bereich 55
P Min
Auf
T:80.0
MIpD 7
1
2
3
4

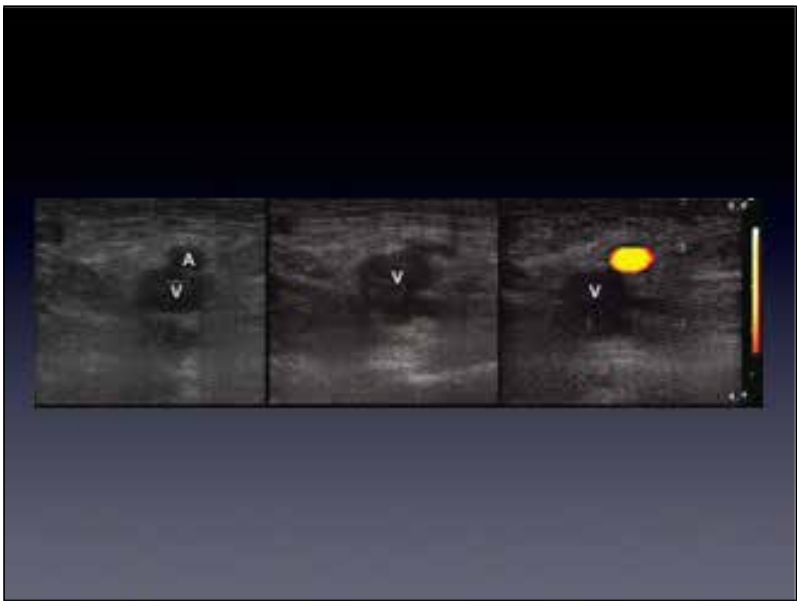
A
V
V
V

Ein normaler venöser Fluß ist erkennbar an:

1. Spontaner, durchgehender Fluss
2. Atemvariabilität
3. Kompression
4. Augmentation
5. Valsalvamanöver mit kurzzeitiger Flussumkehr

Ein normaler venöser Fluß ist erkennbar an:

1. Spontaner, durchgehender Fluss
2. Atemvariabilität
3. Kompression
4. Augmentation
5. Valsalvamanöver mit kurzzeitiger Flussumkehr

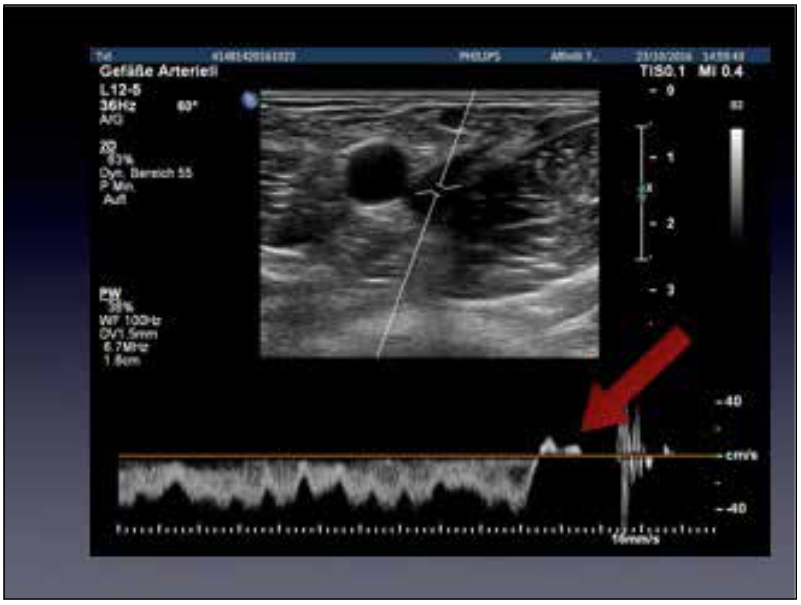

Montag früh im Orthosaal …

OBERE EXTRE
L12-4
18Hz
R1
2D
57%
Dyn Bereich 70
P Min
HAlg
4.3 8.6
TIS0.2 MI 1.3
MD
4.0cm

OBERE EXTRE
L12-4
18Hz
R1
2D
57%
Dyn Bereich 70
P Min
HAlg
4.3 8.6
TIS0.2 MI 1.3
MD
4.0cm

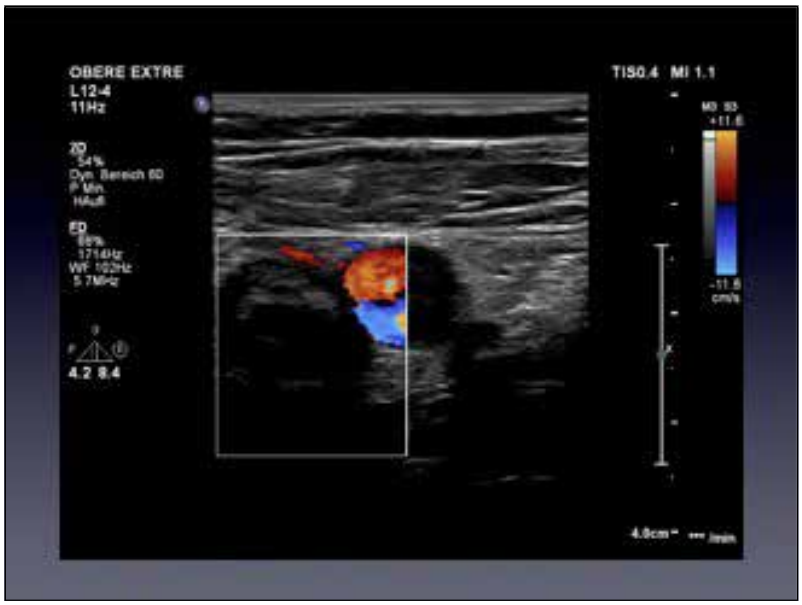
OBERE EXTRE
L12-4
11Hz
2D
54%
Dyn Bereich 60
P Min
HAuß
ED
88%
1714Hz
WF 102Hz
5.7MHz
4.2 8.4
TIS0.4 MI 1.1
MD 93
+11.6
-11.6
cm/s
4.0cm