Schallkopfwahl

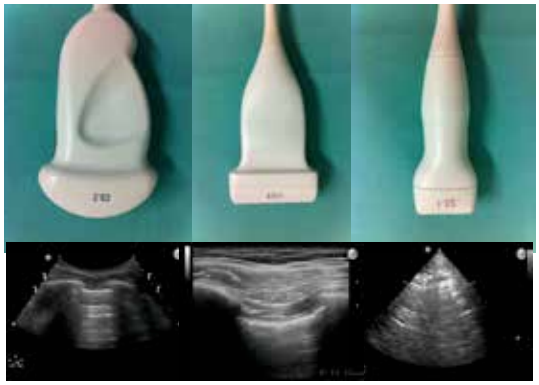

© DEGUM GK II O. Vicent UKD

Bildoptimierung für Lungen-Sono

- Linearsonde für Pleurabeurteilung
- Micro-Konvex-Schallkopf (3-10 MHz) ideal für Erguss, Ödem und Konsolidierungen
- Verzicht auf „tissue-harmonic", compound imaging oder elektronische Bildoptimierung zur Artefaktminimierung
- Fokuszonenanzahl reduzieren, auf Pleura fokussieren
- Verstärkung korrekt regulieren (sonst fälschlich „white lung")
- Bildtiefe auf 5-7cm einstellen
- Cliplänge auf mind. 1 Atemzyklus anpassen

© DEGUM GK II O. Vicent UKD

Sonoanatomische Strukturen

- Thoraxwand
  - Kutis/Subkutis/Interkostalmuskulatur/Rippen
- Pleura **visceralis** et parietalis
  - 0,1-0,2mm dick
  - parietalis nur mit hochauflösenden Sonden als schmale hyperechogene Linie
  - schmaler echoarmer Pleuraspalt
  - **visceralis als echoreiche Totalreflexionslinie durch starken Impedanzsprung zur Luft**
- **Artefaktlinien (A- und B-Linien)**

Lunge beim Gesunden nicht darstellbar !!!

© DEGUM GK II O. Vicent UKD

Schnittebenen/Modus

- interkostal (B- und M – Mode)
  - Pleura ventral/lateral/dorsal/basal/apikal
- supraclavikulär (B-Mode)
  - Pleura apikal
- Subcostal (B-Mode)
  - Pleura diaphragmal

© DEGUM GK II O. Vicent UKD

Intercostale Anlotung

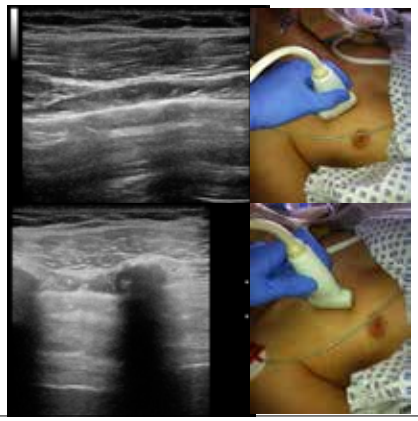

transversal

sagittal

© DEGUM GK II O. Vicent UKD

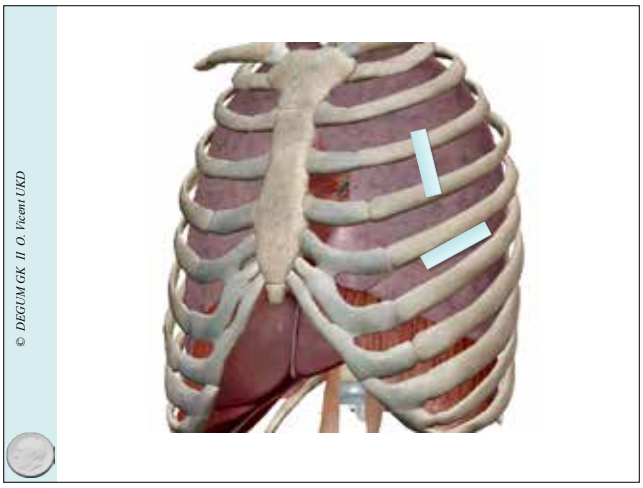
© DEGUM GK II O. Vicent UKD

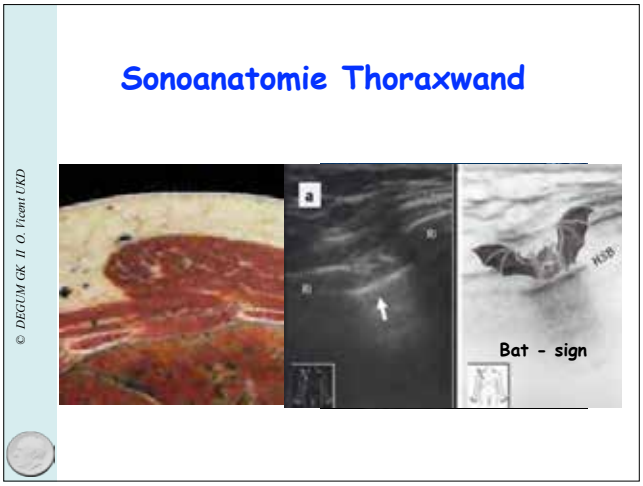
Sonoanatomie Thoraxwand
Bat - sign
© DEGUM GK II O. Vicent UKD

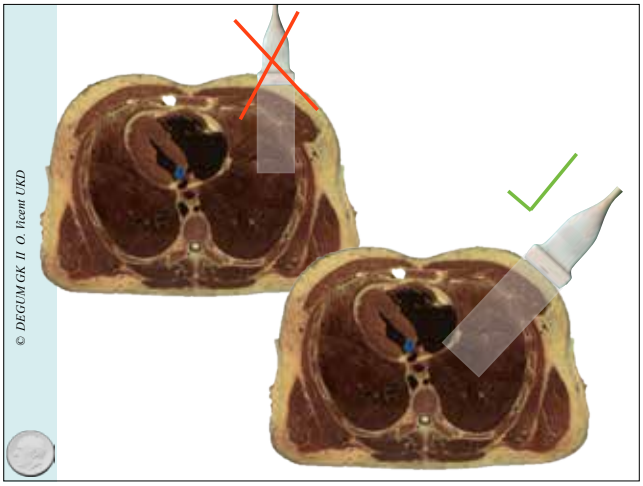
© DEGUM GK II O. Vicent UKD

A – Linien (horizontal)

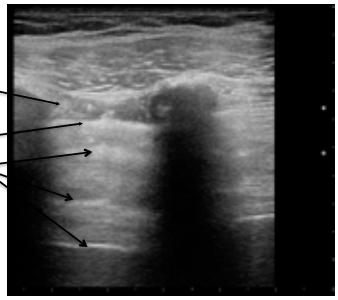

- verlaufen horizontal parallel zur Pleura
- Reverberationsartefakt
- fehlen bei konsolidierter u. sehr „feuchter" Lunge

© DEGUM GK II O. Vicent UKD

Rippe längs

Rippenknorpel
quer

© DEGUM GK II O. Vicent UKD

B – Linien (Kometenschweifartefakt)

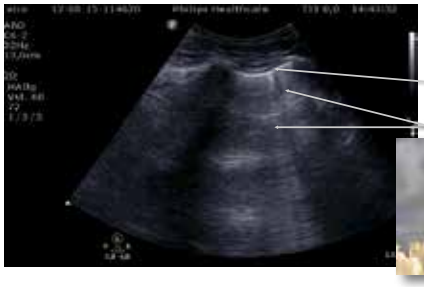

- vertikal von Pleura visceralis bis Bildende
- entstehen an Grenze Luft/interstitieller Flüssigkeit
- wandern mit Lungengleiten
- bei pro ICR > 3 B-Linien => vermehrte interstitielle Flüssigkeit

© DEGUM GK II O. Vicent UKD

Lungengleiten mit A- und B- Linien

© DEGUM GK II O. Vicent UKD

Seashore – sign im M - Mode

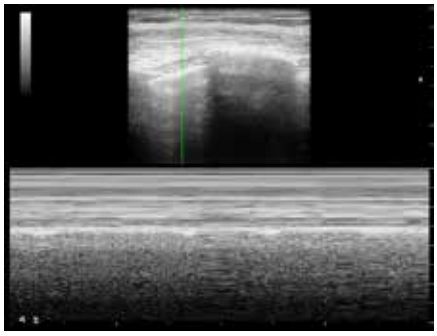

Horizont

Meer

Sandstrand

© DEGUM GK II O. Vicent UKD

Stratosphärenzeichen mit Lungenpuls

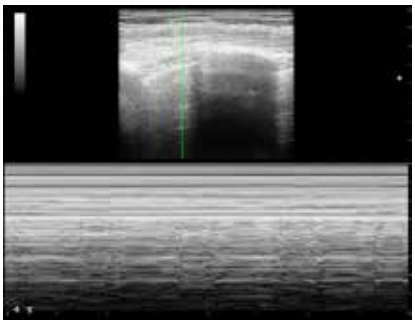

- Lungenpuls bei anliegender Pleura visceralis
- Stratosphärenzeichen auch bei Apnoe oder geringer Ventilation

© DEGUM GK II O. Vicent UKD

Lungenpuls

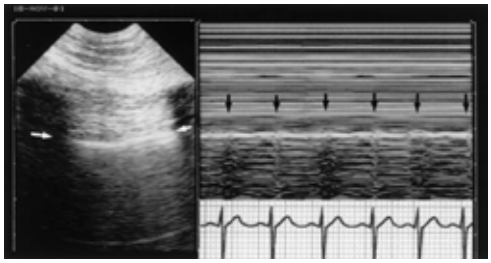

Lichtenstein D et al., Intensiv Care Med 2003

© DEGUM GK II O. Vicent UKD

Lungenpuls bei Atemwegsverlegung links

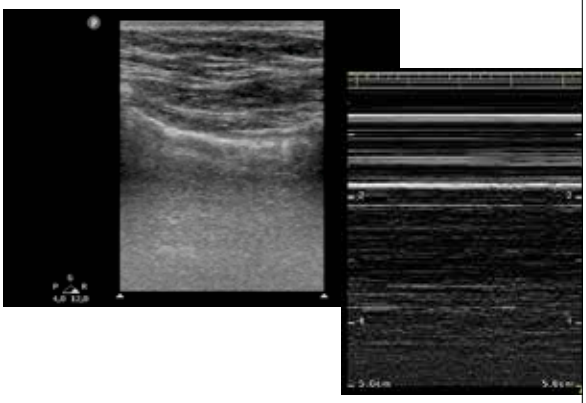

© DEGUM GK II O. Vicent UKD

Lungenpuls bei Ventilation rechts

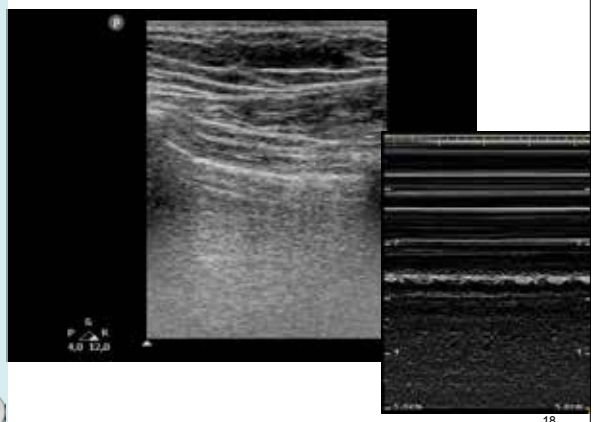

© DEGUM GK II O. Vicent UKD

Apikale Pleura

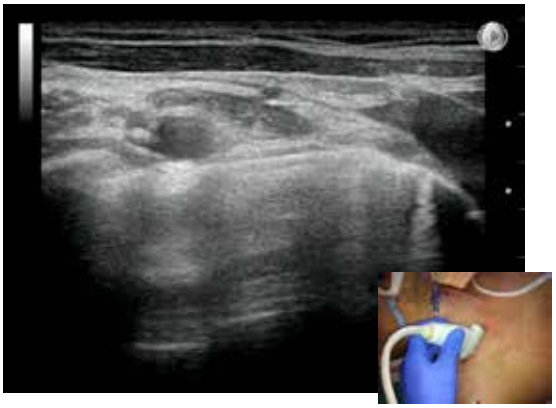

© DEGUM GK II O. Vicent UKD

Zwerchfell und Vorhangphänomen laterobasale Anlotung

© DEGUM GK II O. Vicent UKD

Pleura/Zwerchfell subcostal

© DEGUM GK II O. Vicent UKD